Terapia celular con células mesenquimales en pacientes

con adherencias intrauterinas recurrentes: estudio clínico fase 1

BSCU®
BANCO DE SANGRE DE CORDÓN UMBILICAL

Cao, Y., et al. Allogeneic cell therapy using umbilical cord MSCs on collagen scaffolds for patients with recurrent uterine adhesion: a phase I clinical trial. Stem Cell Research & Therapy (2018) 9:192

Los efectos de las terapias celulares con células troncales se investigan en situaciones donde se generan daños y fibrosis del tejido en respuesta a una lesión como puede ser el caso del síndrome de Asherman (AS). Las adherencias intrauterinas (AIU) presentes en el AS están asociadas a anormalidades en la menstruación, dolor pélvico y en ocasiones pueden complicar la implantación del blastocisto, alterar el flujo de sangre en el útero o feto, lo que puede generar abortos espontáneos recurrentes e infertilidad.

La investigación preclínica y clínica indica que el **trasplante de células troncales** de diferentes fuentes en pacientes con AIU pudiera disminuir las áreas con fibrosis, elevar la cantidad de glándulas, estimular la angiogénesis y mejorar la tasa de embarazo.

Entre las células más estudiadas en AS, están las células mesenquimales estromales (MSC). Las MSC pueden ser expandidas in vitro, migran a los sitios de lesión en el cuerpo, son inmunoprivilegiadas, además secretan proteínas antiinflamatorias y antifibróticas.

Cao et al (2018) reportaron el resultado de realizar un tratamiento con MSC de cordón umbilical en pacientes con AIU recurrentes. En promedio, estas mujeres habían recibido más de 2 adhesiolisis y tenían una clasificación de gravedad de 6 o más según la Escala de la Sociedad Americana de Fertilidad (ASF). Se reclutaron a 26 pacientes con problemas de fertilidad durante más de 4 años (promedio) con deseos de embarazarse y sin contraindicaciones o complicaciones adicionales para lograr un embarazo.

Las pacientes recibieron durante 10 días, 6mg de estradiol, y después fueron sometidas a una adhesiolisis con microtijeras no electrificadas e inmediatamente después se les colocó con ayuda de un catéter Foley un andamio de colágeno (4x6cm) sembrado con MSC, que se fijo a la pared uterina con un catéter de relleno que se retiró 12 horas después. Durante 30 días las pacientes continuaron con 6mg diarios de estradiol y al día 30 se les aplicó una inyección de 60mg de progesterona.

Durante el seguimiento de 30 meses 7 pacientes tuvieron embarazos espontáneos y 3 por transferencia embrionaria, y únicamente se presentó un aborto espontáneo en la semana 7. Cinco de las pacientes no presentaron ninguna mejoría según la clasificación ASF. Además, observaron mediante sonografía transvaginal cambios significativos en el flujo sanguíneo y aumento en el grosor del endometrio. Mediante biopsias pre y post tratamiento encontraron disminuida la expresión ectópica de ΔNp63 y aumento del Ki67, Era y el factor de von Willebrand. Estos factores están involucrados en procesos de diferenciación y angiogénesis del endometrio.

Este estudio parece indicar que el uso de un andamio biodegradable sembrado con MSC puede ser seguro y contribuir a evitar la formación de AUI recurrentes en mujeres con AS. Es importante considerar que ensayos clínicos aleatorizados y controlados con diferentes dosis y tipos de células MSC pueden indicar la eficacia y población óptima que se pudiera ver beneficiada con este tipo de tratamientos.

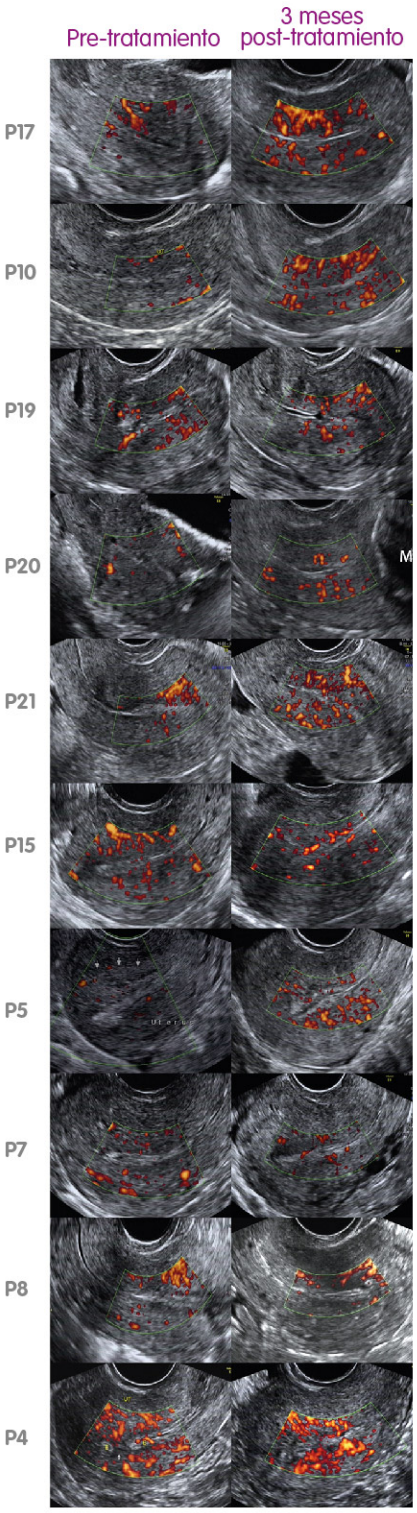

Ilustración 1.- Ultrasonido Doppler de 10 de las pacientes mostrando el flujo sanguíneo antes del tratamiento y 3 meses después del tratamiento. (Cao, et al. 2018)

Hospital Angeles del Pedregal, Camino a Santa Teresa #1055-PB, Col. Héroes de Padierna,
Del. Magdalena Contreras, C.P. 10700, México, D.F.
Llama: Tel.: (55) 5652 9385, 01 800 999 9022 sin costo 24 hrs. **Consulta:** www.bscu.com.mx | /BSCUmex
informacion@bscu.com.mx

BSCU
BANCO DE SANGRE DE CORDÓN UMBILICAL

Tabla 1 Características de las pacientes y resultados observados (Cao, et al. 2018)

Paciente	Edad	Síntomas	Etiología	Adhesiolisis histeroscópicas anteriores	Clasificación de AIU por histeroscopía Pre/3 meses después	Resultado de embarazo
P1	34	Infertilidad (5 años), Hipomenorrea	3 DyC	2 HSP	10/4	Embarazo espontáneo 21 meses después del tratamiento y cesárea a las 37^{+6} semanas, niño, 3.300 g
P2	34	Infertilidad (5 años), Hipomenorrea	4 DyC	2 HSP	10/8	
P3	39	Infertilidad (7 años), Hipomenorrea	7 DyC	1 HSP	6/0	FIV-ET y falla de implantación
P4	33	Infertilidad (2 años), Hipomenorrea	6 DyC	2 HSP	10/6	Embarazo espontáneo 16 meses después del tratamiento y cesárea a las 38^{+1} semanas, niña, 3.200 g
P5	33	Infertilidad (2 años), Hipomenorrea	1 DyC	1 HSP	6/4	Embarazo espontáneo 11 meses después del tratamiento y cesárea a las 29^{+5} semanas, niño, 1.690 g
P6	33	Infertilidad (14 años), Hipomenorrea	Se desconoce	2 HSP	10/10	
P7	42	Infertilidad (2 años), Hipomenorrea	1 DyC	2 HSP	10/7	
P8	37	Infertilidad (2 años), Hipomenorrea	7 DyC	4 HSP	10/4	
P9	27	Infertilidad (5 años), Hipomenorrea	3 DyC	5 HSP	10/10	
P10	31	Infertilidad (2 años), Hipomenorrea	Aborto espontáneo	2 HSP	10/5	FIV-ET 16 meses después del tratamiento y cesárea a las 37^{+5} semanas, niña, 3.400 g
P11	34	Infertilidad (8 años), Hipomenorrea	Se desconoce	4 HSP	10/10	
P12	30	Infertilidad (4 años), Hipomenorrea	2 DyC	2 HSP	10/8	
P13	41	Infertilidad (2 años), Hipomenorrea	2 DyC	6 HSP	8/4	
P14	40	Infertilidad (8 años), Hipomenorrea	3 DyC	1 HSP	10/6	
P15	34	Infertilidad (2 años), Amenorrea	4 DyC	1 HSP	10/0	Embarazo espontáneo 20 meses después del tratamiento y parto a las 40^{+4} semanas, niño, 3.450 g
P16	34	Infertilidad (3 años), Hipomenorrea	Aborto espontáneo	1 HSP	10/7	FIV-ET y falla de implantación
P17	33	Infertilidad (5 años), Hipomenorrea	4 DyC	6 HSP	7/3	FIV-ET 5 meses después del tratamiento y cesárea a las 37^{+5} semanas, niño, 3.600 g
P18	32	Infertilidad (6 años), Hipomenorrea	3 DyC	1 HSP	7/0	FIV-ET 15 meses después del tratamiento y cesárea a las 27^{+3} semanas, niño, 1.100 g
P19	37	Infertilidad (5 años), Hipomenorrea	10 DyC	2 HSP	10/8	Embarazo espontáneo 24 meses después del tratamiento y embarazo en curso en el tercer trimestre
P20	40	Infertilidad (3 años), Hipomenorrea	2 DyC	1 HSP	8/0	Embarazo espontáneo 10 meses después del tratamiento y cesárea a las 37^{+4} semanas, niña, 3.930 g
P21	33	Infertilidad (2 años), Hipomenorrea	4 DyC	1 HSP	10/4	
P22	40	Infertilidad (3 años), Menstruación normal	7 DyC	2 HSP	10/8	
P23	35	Infertilidad (5 años), Hipomenorrea	5 DyC	1 HSP	10/10	Embarazo espontáneo 26 meses después del tratamiento y aborto a las 7 semanas.
P24	30	Infertilidad (3 años), Hipomenorrea	3 DyC	4 HSP	10/6	
P25	36	Infertilidad (6 años), Menstruación normal	2 DyC	1 HSP	6/6	
P26	34	Infertilidad (5 años), Hipomenorrea	1 DyC	4 HSP	10/Se negó a seguir	

DyC dilatación y curetaje, **HSP** adhesiolisis histeroscópica, **IVF-ET** Fertilización in vitro - transferencia embrionaria